AUS DER UNIVERSITÄTS-AUGENKLINIK BASEL
(VORSTEHER: PROF. DR. A. VOGT)

ÜBER FLOCCULUS-BILDUNGEN DER MENSCHLICHEN IRIS UND IHRE VERERBUNG

INAUGURAL-DISSERTATION

ZUR

ERLANGUNG DER DOKTORWÜRDE

VORGELEGT DER

HOHEN MEDIZINISCHEN FAKULTÄT
DER UNIVERSITÄT BASEL

VON

RUDOLF EDMUND FROEHLICH
PRAKT. ARZT, VON BRUGG

DRUCK VON JULIUS KLINKHARDT IN LEIPZIG

Genehmigt von der Hohen Medizinischen Fakultät Basel
auf Antrag von Prof. Dr. A. Vogt

R. UNIV.
BIBLIOTHEEK
LEIDEN

Sonderdruck aus dem Archiv für Rassen- und Gesellschafts-Biologie,
Bd. 15, Heft 3, 1924.
J. F. Lehmanns Verlag, München.

(Aus der Universitäts-Augenklinik Basel, Vorsteher Prof. A. Vogt.)

Über Flocculus-Bildungen der menschlichen Iris und ihre Vererbung.

Von Rud. Edm. Froehlich.

Mit 7 Abbildungen.

I. Historisches.

Als Flocculus iridis oder Traubenkörner bezeichnet man nach dem Vorgange der Zoologen Leuckhardt[1]) und Max Weber blatt- bis warzenförmige Gebilde oder Exkreszenzen des Pupillarpigmentsaumes, welche als normaler anatomischer Befund beim Pferde vorkommen. In geringerer Häufigkeit finden wir sie bei den Wiederkäuern. Nach Lange (Arch. f. wissensch. u. prakt. Tierhk. 27. Bd., 1901) fehlen sie dem Hund, Schwein und der Katze. Ganz vereinzelt treffen wir sie beim Menschen.

Letztere Befunde haben einzelne Autoren (Stähli, Greeff) veranlaßt, die Flocculi des Menschen als echte Atavismen aufzufassen. Stähli hält sich nach seinen Untersuchungen für berechtigt, mindestens die Möglichkeit eines atavistischen Rückschlages anzunehmen. Diese Möglichkeit zur Wahrscheinlichkeit zu erheben, bezeichnet er als die Aufgabe weiterer Untersuchungen, die sich nach Stähli in vergleichend-anatomischer, anatomischer und embryologischer Richtung bewegen müßten.

Vogt, der die Vererbung der menschlichen Flocculi festgestellt hat, will vorher folgende zwei Fragen beantwortet wissen:

1. Sind die menschlichen Flocculi iridis identisch mit denjenigen der genannten Tierklassen?
2. Werden sie gesetzmäßig vererbt und nach welchem Typus?

In der folgenden historischen Zusammenstellung der Literatur ist scharf getrennt zwischen Flocculus-Bildungen und Ectropium uveae, was wir betonen möchten, da diese beiden doch so verschiedenen Irisanomalien immer wieder verwechselt werden.

Wohl nicht hierher gehören zwei Mitteilungen aus dem Jahre 1833 von Himly und von von Escher, die ich nach B. W. Seiler, Beobachtungen ursprünglicher Bildungsfehler der Augen. Dresden 1833, S. 55, zitiere.

---

[1]) Leuckhardt, Organologie des Auges. (Graefe-Saemisch, 1. Aufl., II. Bd., S. 241.)

Aus dem Jahre 1847 fand ich in den „Klinische Darstellungen und Bildungsfehler des menschlichen Auges", III. Teil, Tab. IX, Fig. 9 und 13, von von Ammon zwei gute Abbildungen, die sich unzweifelhaft als Flocculus-Bildungen erkennen lassen. Sie befinden sich am obern Pupillarrand. Der Text S. 38 spricht von Zäpfchen.

Die erste genaue, von Gallenga den Flocculus-Bildungen zugezählte klinische Beschreibung einer Anomalie des Pupillarrandes finden wir in Graefes Archiv f. Ophth., Bd. 7, II. Abt., 1860, S. 36, aus der Hand Graefes. Es handelt sich um ein völlig gesundes 15jähriges Mädchen, welches auf dem rechten Auge ein Pigmentgeschwülstchen am untern Pupillarrand zeigte. Graefe beobachtete die Patientin während langer Zeit, ohne die geringste Veränderung nachweisen zu können. Aber die Beschreibung und die Abbildungen lassen vermuten, daß es sich hier vielleicht um etwas anderes gehandelt hat als um Flocculus-Bildungen.

Erst Colsman blieb es im Jahre 1869 vorbehalten, die erste sicher hierher gehörige Mitteilung einer Flocculus-Bildung zu machen (Klin. Monatsbl. f. A., 7. Jahrg., 1869, S. 53). Er überschreibt seine Angabe: „Papilloma iridis (physiologische, tierähnliche Bildung der Iris"). Sie befrifft einen Mann, bei dem Colsman Irisanhängsel als zufälligen Befund beschrieb und die Ähnlichkeit mit den Traubenkörnern im Pferdeauge erkannte.

Eine weitere sichere Angabe stammt aus dem Jahre 1873 von Holmes (Chic. Med. Journ. 1873, ref. von Derby in Nagels Jahresb. über die Leist. u. Fortschr. im Geb. d. Ophth., 4. Jahrg., für das Jahr 1873, S. 293). Auch dieser Fall betrifft einen Mann, der beidseits schwammige, schwarze Auswüchse des freien Irisrandes zeigte. Sie umgrenzten in Gruppen den ganzen Pupillarrand und waren den Corpora nigra der Pferdeiris sehr ähnlich.

Im Jahre 1875 veröffentlichte Talko in den Klin. Monatsbl. f. A., 13. Jahrg., 1875, S. 209, eine Irisanomalie als Melanismus iridis partialis. Es handelte sich um ein Mädchen, welches bei sonst völlig normaler Iris linkerseits oben starke Pigmentauflagerungen gezeigt habe. Die Beschreibung und die Abbildung lassen aber doch die Zugehörigkeit zu den Flocculus-Bildungen ziemlich sicher ausschließen.

Anders verhält es sich mit einer Angabe von Manz im Graefe-Sämisch, 1. Aufl., Bd. 2, II. Teil, 1876, S. 96. Der Fall stammt von von Ammon, der eine „Pupillenmißstaltung", gekennzeichnet durch Wucherungen des Pupillarrandes selbst als „Korestenoma congenitum" bezeichnete. Manz vermutete eine „lokale Hyperplasie des hintern Blattes der Iris" und identifizierte diese Anomalie mit den von Colsman und Holmes mitgeteilten Beobachtungen. Das Geschlecht des Trägers ist nicht angegeben.

Neun Jahre später, 1885, veröffentlichte Anke aus der Hirschbergschen Klinik drei weitere Fälle von Flocculi (C. f. pr. A., 1885, S. 311). Er teilt dazu mit, daß die Erscheinung an der Graefeschen und Hirschbergschen Klinik seit Jahren bekannt und mit dem Namen Ectropium uveae congenitum belegt worden sei. Anke identifiziert seine Fälle ausgesprochenermaßen mit den Traubenkörnern des Pferdeauges, die eine Vorstülpung des retinalen Pigmentblattes seien und nur aus Bindegewebe und Pigment bestünden, aber keine Muskelfasern enthielten. Anke lehnt Colmans Bezeichnung Papilloma iridis als irreführend ab,

da es sich ja nicht um Neubildungen handle. Zwei Fälle betrafen Männer, des dritten Geschlecht ist nicht angegeben.

Noch im gleichen Jahre publizierte E. Fuchs (Arch. f. Augenhk., Bd. 15 1885, S. 7) einen Fall von „freier Cyste in der Vorderkammer". Obwohl Hirschberg diesen und die vier ähnlichen von Fuchs zitierten Fälle seiner Zusammenstellung der Literatur über Flocculi (Klin. Monatsbl. f. A., 1920, 2. Teil, S. 912) einreiht, scheint es sich hier doch um andere Erscheinungen gehandelt zu haben, vielleicht mit Ausnahme eines Falles, der aber nicht genau beschrieben ist.

Sicher hierher gehören aber zwei Fälle von Reuß (C. f. pr. A., 10. Jahrg., 1886, S. 288). In einem ersten Fall handelte es sich um einen Mann, welcher beidseits rundliche, braune Knötchen am Pupillarrannd zeigte. Der andere Fall ist beschrieben als einfache Verbreiterung des Pupillarsaumes innen oben um zirka das Dreifache. Das Geschlecht ist nicht angegeben.

Eine aus dem Jahre 1888 von Bock stammende Mitteilung (Klin. Monatsbl. f. A., 26. Jahrg., 1888, S. 163) gehört wohl nicht hierher, obwohl er selbst seinen Fall mit denen von Colsman und Holmes identifiziert. Bock beschreibt aber Veränderungen auf der Linsenvorderfläche, die eindeutig auf eine entzündliche Genese des freien Pigmentklümpchens in der Vorderkammer hinweisen.

1891 faßte Wicherkiewicz in Graefes Arch. f. O., 37. Bd., Abt. I, 1891, S. 205, die bisherigen Beobachtungen kurz zusammen und fügt einen eigenen und vier aus Przybylski, West. Ophth. V, 2, S. 148, zitierte Fälle den bereits bekannten hinzu. Sein eigener, klinisch genau beschriebener Fall betrifft einen Mann, der beidseits unten einen und oben vier bis 3,5 mm (!) messende höckerige Auswüchse auf normal beweglicher Iris zeigte. Die mir nur im Referat von Wicherkiewicz zugänglichen vier Fälle Przybylskis betreffen vier Rekruten, für deren Irisanomalie letzterer den Namen: „Villositates congenitae strati retinalis marginis pupillaris iridis" vorschlug.

In seiner Mitteilung weiterer drei Fälle von Flocculus-Bildungen (Klin. Monatsbl. f. A., 30. Jahrg., 1892, S. 320) äußert Weinbaum Bedenken gegen den von Hirschberg eingeführten Namen Ectropium uveae congenitum als für diese Mißbildung nicht ganz zutreffend. Er beschreibt bei einer Frau und zwei Studenten eine zirkumskripte Verbreiterung des Pupillarsaumes.

Sechs Beobachtungen von Flocculus-Bildungen finden wir mitgeteilt von Sidney Stephenson im Brit. med. Jour., II Vol., 1893, S. 731. Die Fälle sind beschrieben als: Nipple-like projections from the pupillary margin, messend 0,25 : 3 mm. Das Geschlecht ist nicht angegeben.

Wohl nicht hierher gehört eine aus der Hirschbergschen Klinik stammende Mitteilung von Spiro (C. f. pr. A., 20. Jahrg., 1896, S. 310). Sie betrifft eine Frau, die am untern Irisrand nur des einen Auges lappenförmige Erhabenheiten zeigte, deren marginale Breite 2,5 mm betrug. Es scheint sich aber eher um ein Schürzenektropium gehandelt zu haben als um echte Flocculus-Bildung.

Dasselbe gilt wahrscheinlich für die Beobachtung, die Fehr in der Berliner ophthalm. Gesellschaft am 30. I. 1902 demonstrierte (C. f. pr. A., 26. Jahrg., 1902, S. 232).

Ebensowenig möchte ich drei Mitteilungen von de Speyr (Arch. d'Ophth.,

Bd. 23, 1903, S. 697) den echten Flocculus-Bildungen zuzählen. Es scheinen hier auch Beispiele von Ectropium uveae vorgelegen zu haben.

1903 faßt Hirschberg (C. f. pr. A., 1903) die bisherigen Resultate zusammen und gibt eine morphologische Einteilung in Beutelchen, Halskrause, Pigmentschürze. Es scheint uns aber, daß hier die beiden total verschiedenen Irisanomalien, der Flocculus und das Ectropium uveae nur als zwei Erscheinungsformen derselben Mißbildung verstanden sind.

Die ausführlichste Darstellung über Flocculus-Bildungen stammt von Gallenga (Arch. di Ott., anno XIII, Vol. XIII, Fasc. 5—6, 1906). Die Arbeit ist deshalb bedeutungsvoll, weil Gallenga als erster einen sichern Fall von menschlichem Flocculus mikroskopisch untersuchen konnte. Wegen eines Tumors der Conjunctiva bulbi wurde das linke Auge eines Mannes (nicht von Gallenge selbst) enucleiert. Bei der mikroskopischen Durchuntersuchung dieses Auges fand sich zufälligerweise eine ausgesprochene Flocculus-Bildung des obern Pupillarsaumes. Gallenga bekam aber leider die Präparate schon im gefärbten und eingeschlossenen Zustande zu Gesicht, so daß eine Depigmentation unmöglich war. Trotzdem gelang es ihm, mittelst sehr starker Lichtquellen an einzelnen Punkten in die innere Structur dieses Flocculus einzudringen. Er sah zarte, bindegewebige Stränge, einen kleinen Hohlraum und einen feinen Spalt in der Basalregion des Flocculus. Die beigefügten Mikrophotographien lassen tatsächlich eine gewisse Ähnlichkeit mit zum Vergleich angeführten Bildern von fetalen Pferde-Flocculi erkennen. Ich werde im Verlaufe meiner Beobachtungen noch auf die Schlüsse zurückkommen, die Gallenga aus dieser Ähnlichkeit zieht.

Außer dem mikroskopisch untersuchten Fall teilt Gallenga als klinische Beobachtungen noch vier mit, die nach seiner Beschreibung unzweifelhaft echte Flocculus-Bildungen darstellen. Zwei derselben betreffen Männer, zwei Frauen.

Auf Grund seiner Beobachtungen am Spaltlampenmikroskop teilt Vogt (Klin. Monatsbl. f. A., 1920, 2. Teil, S. 102) die Flocculus-Bildungen nach ihrem Aussehen ein in: Eversio tuberosa und Eversio exfoliativa. Die erstere ist ausgezeichnet dadurch, daß ein Netz von Fäden sich über den Flocculus ausspannt. Dasselbe geht wahrscheinlich von der Krause aus, und es scheint, daß die Höckerform durch dieses Mesenchymnetz bedingt ist.

Die exfoliative Form entbehrt regelmäßig dieses Fadennetzes und prominiert nie so plastisch in die Vorderkammer, wie die höckrige Form. Beide Eversionen pflegen gewöhnlich nicht vom Pupillarsaum auszugehen, sondern kommen von der Rückfläche der Iris, indem sie deren freien Rand schleifenförmig umfassen (vgl. die Fig. 322 b u. c in Atlas für Spaltl. von Vogt).

Im gleichen Bande der Klin. Monatsbl. f. A., 1920, 2. Teil, S. 349, gibt Stähli eine geschlossene Abhandlung über Flocculus-Bildung. Er beschreibt vier Fälle, die er in oben erwähntem Sinne als echte Atavismen auffaßt. Sie betreffen eine Frau und drei Männer.

Eine historische Darstellung stammt von Hirschberg (Klin. Monatsbl. f. A., 2. Teil, 1920, S. 912).

Greeff schließt sich in seiner Publikation (Graefes Arch. f. O., 105. Bd., 1921, S. 134) der Anschauung Stählis an und betrachtet die Flocculi ebenfalls als Atavismus. Er beschreibt bei einem Knaben den Zufallsbefund von Flocculi, die als Knötchen auf dünnem Halse saßen. Greeff vermutet, daß diese seltene

Beschaffenheit eine Vorstufe völligen Lostrennens der Klümpchen bedeute und sieht in den von Fuchs mitgeteilten und zitierten Fällen die letzte Konsequenz seiner Vermutung.

Kürzlich wurden von Vogt die sichern Fälle von Flocculus-Bildungen zusammengestellt. Er weist zum erstenmal auf die Vererbbarkeit der Anomalie hin. Dabei fiel Vogt das vorwiegende Befallensein des männlichen Geschlechts auf, indem von 26 sichern Fällen nur eine befallene Frau zu finden war (Fall 2 Stähli), so daß er an die Möglichkeit dachte, es könnte Geschlechtsgebundenheit vorliegen.

II. Eigene Untersuchungen.

Die erste der oben gestellten Fragen nach der Identität der menschlichen und tierischen Flocculus-Bildungen können wir in der vorliegenden Mitteilung deshalb nicht endgültig beantworten, weil uns anatomische Befunde beim Menschen nicht zugänglich waren.

Zunächst interessieren die klinischen Beobachtungen mittelst des Spaltlampenmikroskops an frisch operierten tierischen Augen.

Am Pferdeauge waren die Befunde folgende:

Als typisches Bild finden wir die Flocculi am kräftigsten am oberen Rande der Pupille entwickelt, gewissermaßen zu einem Klumpen gehäuft. Die seitlichen Partien sind frei. Dagegen sahen wir regelmäßig eine kleinere Flocculus-Bildung am untern Irisrand, die der obern direkt gegenüber liegt. Diese letztern Gebilde haben wir allerdings etwas inkonstanter, namentlich in bezug auf Größe, als die obern gefunden. Die Maße waren folgende:

Oben: 4 Knollen von 2 mm Dicke
unten: 3 „ „ 1 „ „

Die Flocculi hatten einen durchaus höckerigen Typus, obwohl ein Mesenchymnetz (siehe oben zitierte Mitteilung von Vogt) sie nie überspannte. Hierin liegt eine deutliche Abweichung von den menschlichen Flocculus-Bildungen, die ja nur dann eine den Pferde-Flocculi ähnliche höckerige Beschaffenheit zeigen, wenn diese mesodermalen Netzbildungen sie überziehen. Wo sie aber fehlten, sahen wir beim Menschen nur die blattförmige Eversion. Diese letztere Abart scheint beim Pferde nicht vorzukommen, wenigstens fanden wir sie nicht bei 50 Pferdeaugen, die alle den oben geschilderten höckerigen Flocculus-Typus zeigten. Die Variationen betrafen nur die Größenordnung der Gebilde und deren Farbe, die von dunkelbraun bis schwarz wechselte.

An Meridionalschnitten von in Formol und Alkohol steigender Konzentration gehärteten Pferde-Flocculi erhoben wir folgende Befunde (vgl. Gallenga, Zietzschmann, Lange): Das Traubenkorn imponiert als warzenförmiges, von zahllosen, unregelmäßigen Hohlräumen durchsetztes Gebilde, welches deutlich vom retinalen Irispigmentblatt, namentlich von dessen innersten Schichten, ausgeht, sich nach vorn in die Vorderkammer aufbiegt und die Irisvorderfläche zum Teil noch bedeckt. An der Basis sieht man deutliche Bindegewebsstränge mit auffallend dünnwandigen Gefäßen und einzelnen pigmentierten Zellen sich in den Flocculus verlieren. Die Hohlräume sind unregelmäßig begrenzt von tiefschwarzen, wechselnd dicken Strängen, die keine Einzelheiten erkennen lassen. Stellenweise scheint es,

als ob Bindegewebe die Hohlräume ausfüllte. Auffallend lückenlos liegt das Pigment an den peripheren Partien des Traubenkorns.

An depigmentierten Meridionalschnitten (nach Alfieri) sahen wir folgendes: Die Stränge und Septen zwischen den Hohlräumen werden gebildet von Verbänden unregelmäßig-polygonaler, typisch epithelialer Zellen, die direkt die Hohlräume begrenzen. Diese scheinen z. T. erfüllt mit feinfaserigem Bindegewebe, z. T. mit einer geronnenen weißlichen Masse. Die epithelialen Zellen selbst sind polymorph, gegeneinander abgeplattet, fein granuliert und zeigen einen bis zwei, verschieden intensiv färbbare Kerne. Das Pigment scheint grobkörnig in den Zellen abgelagert. Wenn man die mikroskopischen Schnitte serienweise betrachtet, gewinnt man den Eindruck, daß die innere Struktur des Traubenkorns, vergleichbar einem Gummischwamm aber mit geschlossener Oberfläche, bestimmt wird durch die außerordentlich mannigfaltigen Beziehungen dieser Epithelstränge untereinander, und daß das Bindegewebe seine Rolle nicht als formbestimmendes Moment, sondern eher als Träger der sehr grazilen Gefäße spielt. Für die feinere Anatomie und Physiologie verweise ich auf Zietzschmann (Arch. f. mikr. Anat., Bd. 65, 1905, S. 611, „Die Traubenkörner unserer Haustiere").

Aus diesen Befunden geht hervor, daß die Flocculi des Pferdeauges zwar unmittelbare Fortsetzungen des retinalen Irispigmentblattes darstellen, aber eben doch ein deutliches Gerüst von Bindegewebe und Gefäßen enthalten (wie z. B. schon Bock hervorgehoben hat) und daher nicht ohne weiteres den Flocculus-Bildungen des Menschen gleichgestellt werden dürfen, bei welchen bis jetzt noch nie unzweifelhaft Bindegewebe und Gefäße nachgewiesen worden sind.

Diese Gleichstellung glaubt zwar Gallenga in der im historischen Teil erwähnten Arbeit: „Dell 'Ectropion uveae congenitum e dei cosidetti Flocculi pupillari . . . ." vollziehen zu dürfen auf Grund seiner Vergleiche von menschlichen Flocculi mit den Traubenkörnern des fetalen Pferdeauges. Aber es ist zu betonen, daß Gallenga depigmentierte Präparate nicht zur Verfügung standen, so daß einstweilen einwandfreie anatomische Befunde nicht vorliegen.

Sicherlich ist diese Frage anatomisch noch nicht endgültig gelöst. Auch die klinischen Befunde (siehe oben) bieten vorläufig durchaus keine Anhaltspunkte für die Annahme, daß die menschlichen Flocculi vaskularisiert sind. Mesodermale Bildungen, in Form der oben erwähnten Spangen und Krallen, kommen allerdings auch bei diesen letztern vor, namentlich bei der tuberösen Form (siehe oben). Diese Bildungen dürfen aber nicht ohne weiteres mit den Gefäßbildungen der tierischen Traubenkörner identifiziert werden, da wir derartige Mesenchymnetze und Spangen an tierischen Flocculi mit dem Spaltlampenmikroskop nicht feststellen konnten.

Im Gegenteil scheint uns in dieser Tatsache ein weiterer Hinweis zu liegen, daß wir in einer Gleichsetzung menschlicher Flocculi mit den Traubenkörnern des Pferdeauges vorsichtig sein müssen.

Ähnlich den Traubenkörnern der Pferdeiris fanden wir diejenigen des Rindes. Auch hier lagen sie regelmäßig am obern und inkonstanter am untern freien Irisrand. Die seitlichen Partien waren ebenfalls frei. Die Gebilde prominierten warzenförmig mit feinhöckeriger Oberfläche in die Vorderkammer und maßen ca. 1—1,5 mm. Ein Mesenchymnetz konnten wir hier ebenfalls nicht nachweisen. Dagegen schienen uns die Variationen in der Größenordnung in weiterem Spiel-

raum zu liegen als bei den Flocculi des Pferdeauges. Namentlich aber konnten wir nur bei ungefähr der Hälfte der untersuchten Rinderaugen auch am untern Irisrand diese Gebilde erkennen.

Das mikroskopische Bild stimmt mit demjenigen der Pferde-Flocculi annähernd überein. Nur die Hohlräume scheinen bei allen Wiederkäuern größer und weniger zahlreich zu sein (vgl. Zietzschmann).

Noch seltener kommen anscheinend die Flocculi bei den Hunden vor (Lange negiert ihr Vorhandensein überhaupt). Wir fanden sie bei ca. 40 Hunden nur einmal, und zwar handelte es sich um eine exfoliative Form. Das Gebilde lag am obern nasalen Rand als schwache Verbreiterung des Pupillarsaumes mit deutlicher Eversion gegen die Vorderkammer. Der Saum schien wie angesägt. Die marginale Länge betrug 3 mm. Das Pigment lag an dieser Stelle dichter als am übrigen Pupillarsaum. Von einer gar höckerigen Ausbildung der Flocculi konnten wir aber nichts feststellen.

Diesem Bild im Spaltlampenmikroskop entsprach der anatomische mikroskopische Befund. Meridionalschnitte an der entsprechenden Stelle ergaben eine deutliche Verdickung des retinalen Pigmentblattes mit leichter Überlagerung des mesodermalen Irisrandes und der Irisvorderfläche. Von einem Bindegewebsstroma war nichts nachzuweisen. Die übrigen Stellen des Pigmentsaumes zeigten diese knotenförmige Verdickung und Umwachsung des Irisrandes nicht. Hohlräume sahen wir keine.

Bei Katzen konnten wir auch diese Andeutung einer Flocculus-Bildung nicht erkennen (vgl. Zietzschmann u. a.).

Ein weiterer Unterschied der menschlichen Flocculi gegenüber den tierischen liegt in der Variabilität der menschlichen in bezug auf die Lage. Sie bevorzugen zwar auch beim Menschen den obern Pupillenrand, sie können aber den ganzen Saum umgrenzen (vgl. z. B. Atl. f. Spaltlm. v. Vogt, Fig. 322a). Sie können bald tuberöse, bald exfoliative Form an ein und demselben Auge aufweisen.

Epikrise:

Zusammenfassend können wir also die erste der oben gestellten Fragen nach der Identität der tierischen und menschlichen Flocculus-Bildungen vorläufig folgendermaßen beantworten:

Nach den bisherigen klinischen und anatomischen Beobachtungen muß eine weitgehende Ähnlichkeit der beiden Erscheinungen zugestanden werden. Aber einerseits halten wir die anatomischen Befunde von Bock und Gallenga entsprechend den oben erwähnten kritischen Bemerkungen nicht für einwandfrei und anderseits sahen wir klinisch mit Hilfe des Spaltlampenmikroskops Einzelheiten (Mesenchymnetz, Spangenbildungen), die ausschließlich bei menschlichen Flocculus-Bildungen vorkommen, und endlich konnten wir eine sehr große Variabilität in bezug auf Lage dieser Gebilde beim Menschen im Gegensatz zu der vielmehr typischen Lokalisation der tierischen Traubenkörner feststellen, so daß wir die Annahme der Identität tierischer mit menschlichen Flocculi als noch unbewiesen erklären müssen. Vielleicht können eindeutige anatomische Präparate menschlicher Formen Licht in diese Frage bringen.

Im folgenden teile ich einige typische Flocculus-Bildungen aus dem Material der Basler Klinik mit:

Fall R. F., Arzt, 1896.

Rechtes Auge: Saum etwas breit. Vier sehr deutliche Flocculi am obern Pupillarrand. Sie messen zwischen $^{10}/_{24}$ [1]) und $^{15}/_{24}$ auf $^{7}/_{24}$, sind von tuberösem Typus, durch ein dichtes Mesenchymnetz mit der Krause verbunden und kommen von der Irisrückfläche, den Saum schleifenartig umfassend nach vorn.

Linkes Auge: Fünf deutliche, nußförmige Flocculi, aber nicht symmetrisch mit dem rechten Auge angeordnet. Temporal-oben zwei Flocken, zusammen $^{25}/_{24}$, braun, mit feinem, dichtem Mesenchymnetz, kommen schleifenartig von der Rückfläche um den Irisrand nach vorn. Nasal-oben drei Flocculi, der größte mißt $^{12}/_{24}$. Alle drei zusammen nehmen eine Strecke des Pupillarsaumes von $^{55}/_{24}$ ein. Sie zeigen exfoliativen Typus, kein Mesenchymnetz und sind sehr wenig prominent in die Vorderkammer. Nasal-unten schwach ausgebildete Flocculi, von schwach ausgezähntem, blattförmigem Typus. Ihre ganze Länge beträgt $^{30}/_{24}$. Überall, besonders links temporal-oben, nähert sich die Krause stark dem veränderten Saume.

Fall Fl., Hausfrau, 1874.

Beidseits merklich verbreiterter Saum.

Rechts: 6 Flocculi, tuberös mit massenhaften Netzverbindungen, z. T. kommen sie schleifenförmig von hinten, z. T. sind sie im Saume selbst gelegen. Der größte Flocculus mißt $^{15}/_{24}$ auf $^{6}/_{24}$. Bemerkenswert ist das Verhalten des Saumes: Die Krause fehlt, dagegen ziehen überall zum Saum hin feinste, brückenartig sich spannende Faserverbindungen.

Anordnung der Flocculi rechts: 2 temporal-oben, sich nicht berührend, 2 ineinander übergehende nasal-oben und 2 getrennte nasal-unten. Links: 7 sehr deutliche Flocculi. In Bau und Größenordnung ähnlich denen rechts, ausgenommen ein kleiner Flocculus am untern Irisrand von exfoliativem Typus. Die Anordnung der Flocken ist nicht symmetrisch mit rechts: ein kräftiger Flocculus nasal-oben, 2 sich berührende temporal-oben, 2 freistehende am untern Rande (sämtlich vom tuberösen Typus), welche die schon erwähnte exfoliative Form zwischen sich fassen. Der siebente Flocculus schlingt sich direkt nasal von hinten nach vorn um den Irisrand.

Fall Pl., Schüler, 1907.

Links: Saum verbreitert. Am obern Rande, auf $^{23}/_{24}$ Saumlänge, 2 tuberöse Flocculi. Namentlich der nasale zeigt feines Netzwerk von gelben Fäden. Er mißt $^{10}/_{24}$ auf $^{4}/_{24}$. Beide kommen von der Irisrückfläche.

Rechts: Saum verbreitert. Es bestehen aber nur Andeutungen von Flocculus-Bildungen, die wegen eines Coloboms nicht deutlich erkannt werden können.

Fall Zu., Landwirt, 1892.

Rechts: Saum ungewöhnlich breit, $^{4}/_{24}$. Nasal oben kommt ein Flocculus, $^{12}/_{24}$, von hinten, ausgesprochene Krallenbildungen, die ihn mit der Krause brückenartig verbinden. Der Saum ist temporal oben verdoppelt und man erkennt, daß an dieser Formveränderung auch die Krause teilnimmt. Der Saum scheint durch Zug nach oben gekrempelt.

[1]) mm.

Links: An genau symmetrischer Stelle die gleiche Flocculus-Bildung. Auch der Saum zeigt ähnliche Veränderungen wie rechts.

Zur Verdeutlichung der geschilderten Zustände verweise ich auf Vogts Atlas der Spaltlampenmikr., Fig. 322 b u. c, ferner Fig. 1 der „Mitteilung über pathologische Iris", Graefes Archiv f. O., Bd. 3, S. 92.

Bemerkenswert scheint uns die Tatsache, daß in allen Fällen von ausgesprochenen Flocculus-Bildungen der Pigmentsaum bis ca. $^4/_{24}$ verbreitert war.

Das gilt auch für die hier nicht beschriebenen Fälle von Flocculi des Basler Materials. Es sind im ganzen 13, wobei die erst im Verlauf unserer genealogischen Nachforschungen gemachten Beobachtungen nicht mitgezählt sind. Sie betreffen mit zwei Ausnahmen (Fall Fl. und Fall Pr.) männliche Individuen und bieten keine wesentlich andern Bilder als die oben beschriebene Auswahl.

Die zweite Frage: ist die Flocculus-Bildung hereditär? ist bis jetzt auffallenderweise noch nicht gestellt worden. Wie oben erwähnt (historischer Teil) vermutete Vogt eine, und zwar möglicherweise geschlechtsgebundene Vererbbarkeit. Wir haben nun die an der Basler Klinik, teils auch die in der Privatpraxis von Herrn Prof. Vogt beobachteten Fälle namentlich in dieser Richtung auf ihre Heredität geprüft.

Wenn wir das geschlechtsbestimmende Gen mit W bezeichnen und sein Allelomorph mit w, so erhalten wir für das männliche Geschlecht die Formel Ww und für das weibliche die Formel WW, d. h. das geschlechtsbestimmende Merkmal ist beim Mann heterozygot, bei der Frau homozygot vorhanden. — Bezeichnen wir nun das affizierte Gen mit W' und nehmen an, daß dieses gegenüber dem gesunden Gen W rezessiv ist, so müßten sich, geschlechtsgebundene Vererbung vorausgesetzt, folgende Möglichkeiten ergeben:

1. Affizierter Mann $\times$ gesunde Frau

$$W'w \times WW$$

$$F_1{:}^{1}) \; W'W + W'W + Ww + Ww$$

d. h. die Söhne sind gesund, während die Töchter latent befallen, Konduktoren wären, weil W' gegenüber W rezessiv ist.

2. Gesunder Mann $\times$ Konduktor-Frau

$$Ww \times W'W$$

$$F_1{:}\; W'W + WW + W'w + Ww$$

d. h. die Hälfte der Söhne wäre manifest befallen, die andere Hälfte gesund, und von den Töchtern wäre eine Hälfte gesund, die andere latent befallen, Konduktor.

3. Affizierter Mann $\times$ Konduktor-Frau

$$W'w \times W'W$$

$$F_1{:}\; W'W' + W'W + W'w + Ww$$

d. h. die Hälfte der Töchter ist manifest befallen, und zwar besitzt sie das Merkmal reinrassig, die andere ist Konduktor. Von den Söhnen ist die Hälfte befallen, die andere gesund.

---

[1]) F_1 = 1. Filialgeneration.

4. Normaler Mann $\times$ manifest befallene Frau

$$Ww \times W'W'$$

$$F_1: W'W + W'W + W'w + W'w$$

d. h. alle Töchter sind Konduktoren, während die Söhne manifest befallen sind.

5. Affizierter Mann $\times$ manifest befallene Frau

$$W'w \times W'W'$$

$$F_1: W'w + W'w + W'W' + W'W'$$

d. h. alle Nachkommen sind manifest befallen.

Ich teile im folgenden einige der gefundenen Stammbäume mit, und gehe bei deren Beurteilung aus von dem manifesten Träger, der uns von seiner Familie zuerst zu Gesicht gekommen ist.

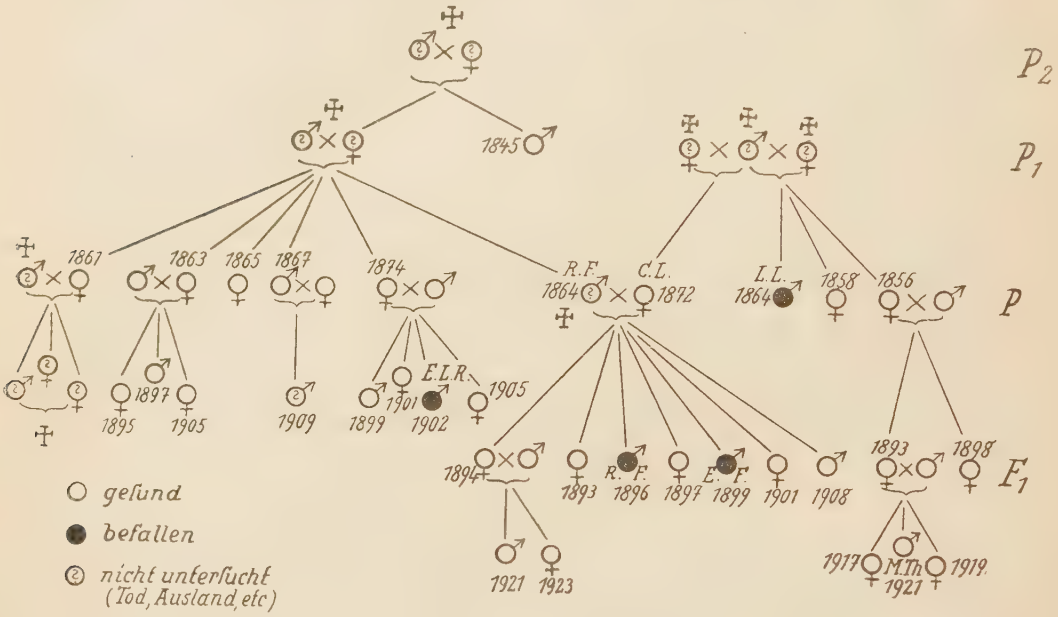

Stammbaum F.

Beobachtung: R. F., geb. 1896. Ein Bruder, 1899 geb., ist ebenfalls befallen, ein dritter nicht. Alle vier Schwestern sind nicht befallen. Diese Verteilung in der F_1-Generation könnte der Elternformel 2, $Ww \times W'W$, gesunder Vater, Konduktor-Mutter entsprechen. Die beiden Brüder hätten offenbar das Merkmal von ihrer Mutter (C. L. 1872, P), die selbst gesund, aber Konduktor wäre, geerbt. Sie selbst könnte es sowohl von ihrer Mutter (Formel 2 und 4) als auch von ihrem möglicherweise manifest befallenen Vater (Formel 1 und 3) latent überkommen haben. In unserm Falle wird die Nachprüfung insofern erschwert, als die Mutter dieser Brüder R. F. und E. F. das einzige Kind ihres Vaters mit der zweiten Frau war. Aber aus erster Ehe stammen ein Sohn (L. L. 1864, P), der manifest befallen ist, und zwei nicht befallene Töchter, woraus mit Wahrscheinlichkeit hervorginge, daß deren Vater (Großvater des R. F.

[1]) Jahreszahl bedeutet Geburtsjahr.

und E. F.) selbst nicht Träger war. Wir würden sonst entweder homozygot anomale Töchter erwarten (Formel 3) oder das latente Gen mit einer Wahrscheinlichkeit von $^1/_8$ in der männlichen Deszendenz beim M. Th. 1921 F_2 wiederfinden. Am wahrscheinlichsten, Geschlechtsgebundenheit vorausgesetzt, wäre, daß die Großmutter der Brüder R. F. und E. F. das Merkmal latent oder manifest gehabt hätte (Formel 2 oder 4).

Sehr wahrscheinlich wäre der Vater der Brüder F. nicht befallen gewesen. Wie wir sahen, müßten wir, immer Geschlechtsgebundenheit vorausgesetzt, deren Mutter als Konduktor betrachten, die aber mit einem befallenen Mann z. T. homozygot anomale Nachkommenschaft hervorbringen würde (Formel 3). Da würde doch wahrscheinlich mindestens eine der vier Töchter manifeste Trägerin sein. Das ist nicht der Fall. Formel 5 kommt nicht in Betracht.

Andrerseits aber finden wir in der Familie des Vaters (R. F., 1864 P) Flocculus-Bildungen, und zwar bei einem Sohn einer Schwester (E. L. R., 1902 F_1). Der Vater dieses Trägers ist gesund, ebenso die Mutter, die also hier Konduktor wäre. Es wäre nun denkbar, daß entweder die Großmutter des E. L. R. 1902 (zugleich Großmutter der R. F. und E. F.) nach Formel 2 Konduktor gewesen (ihr noch lebender Sohn ist nicht befallen) oder daß nach Formel 1 der Großvater des E. L. R. und der R. F. und E. F. manifester Träger gewesen wäre. Allerdings finden wir in der männlichen Deszendenz dieses fraglichen Trägers sonst keine Flocculi mehr. — Zusammenfassend können wir sagen, daß der Stammbaum F. den bekannten Regeln der geschlechtsgebundenen Vererbung nicht widerspricht, wenn auch die Wahrscheinlichkeit für diese Annahme gering ist.

Anders verhält es sich mit dem Stammbaum Fl.

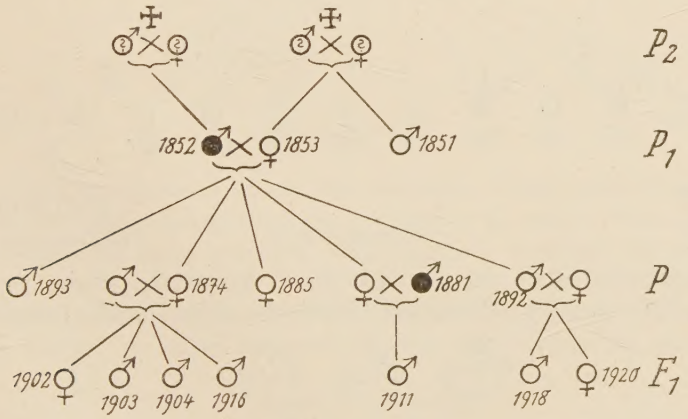

Stammbaum Fl.

Da sehen wir sofort, daß die Vererbung der Flocculus-Bildung unmöglich geschlechtsgebunden in reiner Form (vgl. Dichromasie) sein kann.

Eine manifest befallene Mutter kann mit einem gesunden Mann nach Formel 4

$$Ww \times W'W'$$

$$F_1\colon\ W'W + W'W + W'w + W'w$$

nur befallene Söhne und Konduktortöchter haben. Tatsächlich ist keiner der drei Söhne befallen.

Die Verteilung der Fälle in der P.-Generation (ein Bruder ist ebenfalls Träger) ließe an die Formel 3 für die P_1-Generation denken. Tatsächlich fanden wir den Vater der Trägerin manifest befallen, die Mutter dagegen nicht.

Die weitern Stammbäume sind nicht beweisend, da sie zu wenig Augen zählten, um einigermaßen bindende Schlüsse ziehen zu können.

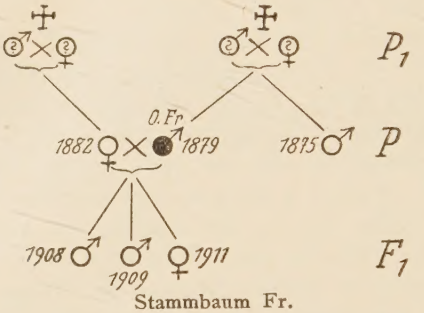

Stammbaum Fr.

Denkbar wären die Formeln: Für P. Formel 1 und für P_1 Formel 2 und 3.

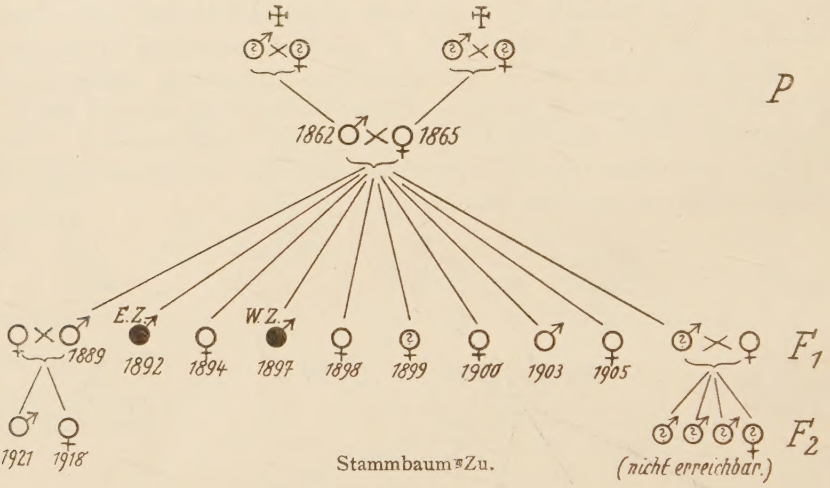

Stammbaum Zu.

Wahrscheinlich wären die Formeln für P. Formel 1, welche gut die Verteilung der Fälle in der F_1-Generation (Hälfte der Söhne befallen) erklären würde.

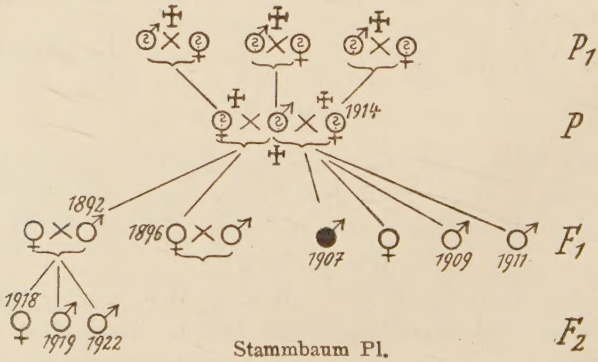

Stammbaum Pl.

[2]) P_1 = 1. Parentgeneration.

Es wäre zu denken für P. an die Formel 1, die zweite Frau († 1914) wäre Konduktor gewesen.

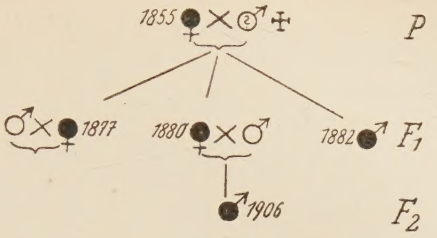

Stammbaum Tsch.

Denkbar wäre für P. die Formel 3 oder sogar 4, welche die F_1-Generation erklären würde. Für F_2 käme Formel 4 in Frage. Dieser Stammbaum würde sich also zwanglos nach den bekannten Regeln der reinen Geschlechtsgebundenheit erklären lassen.

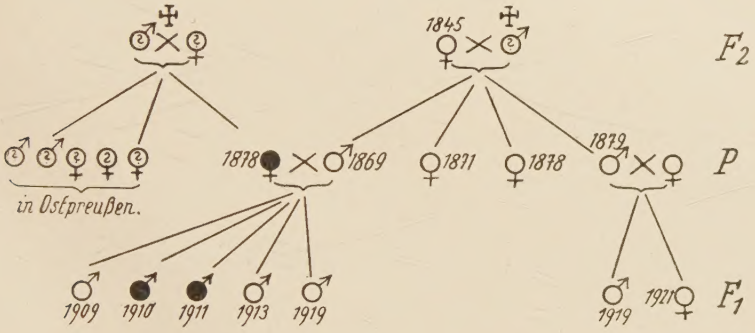

Stammbaum St.

Auch dieser Stammbaum spricht mit ziemlicher Wahrscheinlichkeit gegen die Annahme einer geschlechtsgebundenen Vererbung in reiner Form. Wir haben in der P-Generation einen gesunden Vater und eine befallene Mutter, d. h. die Formel 4. Danach müßten wir in der F_1-Generation sämtliche Söhne manifest befallen finden, was nicht der Fall ist. Für die P-Generation selbst ließe sich denken an Formel 3. Aber zwingende Gründe dafür haben wir nicht.

Zusammenfassung.

Die Flocculusbildung ist ein ausgesprochen hereditäres Merkmal (Vogt).

Trotz der auffälligen Tatsache, die aus unserer Zusammenstellung hervorgeht, daß in der weitaus überwiegenden Mehrzahl das männliche Geschlecht von dieser Irisanomalie befallen ist, kann an Hand der vorliegenden Stammbäume der Nachweis geliefert werden, daß geschlechtsgebundene Vererbung im Sinne eines einfach mendelnden Merkmals nicht vorliegt. Es bleibt aber immer noch die Frage offen, ob der Flocculus-Bildung nicht zwei oder mehr selbständige oder gekoppelte Merkmale zugrunde liegen, von denen das eine oder mehrere geschlechtsgebunden sich vererben.

Es ist in vorliegender Arbeit gezeigt worden, daß die Flocculus-Bildung des Menschen nicht ohne weiteres der tierischen gleichgestellt werden darf, da einerseits einwandfreie histologische Vergleiche noch fehlen, andrerseits die Flocculus-Bildungen des Menschen sowohl in bezug auf ihre Zahl und Anordnung, als auch in bezug auf ihre Beziehung zum mesodermalen Blatt von den tierischen Flocculi sich unterscheiden.

Zum Schluß sei es mir gestattet, meinem verehrten Lehrer, Herrn Prof. A. Vogt, für die Überlassung der Arbeit und seine stete, freundliche Anregung meinen herzlichen Dank auszusprechen.

Literaturverzeichnis.

Seiler, B. W. „Beobachtungen ursprünglicher Bildungsfehler und gänzlichen Mangels der Augen bei Menschen und Tieren". Dresden 1833.

von Ammon. „Klinische Darstellungen und Bildungsfehler des menschlichen Auges". 3. Teil. 1847.

Graefe. „Zur Kasuistik der Geschwülste". Graefes Archiv f. Ophth., Bd. 7, 2. Abt. 1860.

Colsman. „Klinische Beobachtungen". Klin. Monatsbl. f. A. 7. Jahrg. 1869.

Holmes. Ref. von Derby aus „Chic. med. Jour." 1873 in Nagels Jahresber. üb. d. Leist. u. Fortschr. im Gebiete d. Ophth. 4. Jahrg. für d. Jahr 1873.

Talko. „Melanismus iridis partialis". Klin. Monatsbl. f. A. 13. Jahrg. 1875.

Manz. „Die Mißbildungen des menschlichen Auges". Graefe-Sämisch, 1. Aufl., 2. Teil. 1876.

Anke. „Drei Fälle von Ectropium uveae congenitum". C. f. pr. A. 9. Jahrg. 1885.

Fuchs. „Klinische Miszellen". Archiv f. Augenheilkunde, 15. Band. 1885.

Reuß. „Zur Kasuistik der angeborenen Anomalien der Augen". C. f. pr. A. 10. Jahrgang. 1886.

Bock. „Klinische Beobachtungen". Klin. Monatsbl. f. A. 26. Jahrg. 1888.

Wicherkiewicz. „Beitrag zur Kenntnis des Ektropiums uveae congenitum". Graefes Archiv f. Ophth. 37. Bd., 1. Abt. 1891.

Weinbaum. „Angeborne Veränderungen des Popillarrandes". Klin. Monatsblätter f. A. 30. Jahrg. 1892.

Stephenson. „Congenital Ectropion of the uvea". Brit. med. Jour. Voll. II. 1893.

Spiro. „Ein Fall von Ectropium uveae congenitum". C. f. pr. A. 20. Jahrg. 1896.

Fehr. „Sitzungsberichte". C. f. pr. A. 26. Jahrg. 1902.

de Speyr. „3 cas d'Ectropion de l'uvée". Arch. d'Ophth. Tome XXIII. 1903.

Hirschberg. „Über angeborene Ausstülpung des Pigmentblattes der Regenbogenhaut". C. f. pr. A. 27. Jahrg. 1903.

Gallenga. „Dell' Ectropion uveae congenitum e dei cosidetti Flocculi pupillari . . ." Arch. di Ottalm., anno XIII, Vol. XIII. Fasc. 5—6.

Vogt. „Beobachtungen am Spaltlampenmikroskop". Klin. Monatsbl. f. A. Jahrg. 1920. 2. Teil. 65. Bd.

Stähli. „Über Flocculusbildung der menschl. Iris. ibid.

Hirschberg. „Über angeborene Flöckchen oder Beutelchen des Pupillarrandes". ibid.

Greeff. „Flocculi am Pigmentsaum der Iris". Graefes Archiv f. Ophth. Bd. 105. 1921.

Bayer. „Augenheilkunde" (Handbuch der tierärztlichen Chirurgie und Geburtshilfe, 5. Bd. 1914).

Lange. „Untersuchungen über Vorkommen und Beschaffenheit der Traubenkörner bei einigen Haussäugetieren". Arch. f. wissensch. u. prakt. Tierheilkunde. Bd. 27. 1901.

Zietzschmann. „Traubenkörner unserer Haussäugetiere". Arch. f. mikroskopische Anat. Bd. 65. 1905.

Richter. „Beitrag zur Anatomie der Iris des Pferdes". Arch. f. vergl. Ophth. 1911.